



โรงพยาบาลเพชรบูรณ์

203 ถ.สามัคคีชัย หมู่ - ตำบล/แขวง ในเมือง อำเภอ/เขต เมืองเพชรบูรณ์
จังหวัด เพชรบูรณ์ 67000

HN : 0452240

Name : นายมงคล บุตรวงศ์

Gender : ชาย

Age : 51 ปี

Operation Date : 14-06-2568 (13:04:24)

โครงการคัดกรองมะเร็งลำไส้ (Colonoscopy Screening)

Screening Report (Colonoscopy)

ENDOSCOPIST

พญ.อัญญา เกียรติวีระศักดิ์

ASSISTANTS

N/A

ATTENDENT

PATIENT IN: 13:04:24

OPERATION TIME : 13:04:24 - 13:14:59 (10 Minutes)

WITHDRAWAL TIME : 13:10:27 - 13:14:59 (4 Minutes)

INSERTION TIME : 13:04:24 - 13:10:27 (6 Minutes)

PLACE :

ENDOSCOPE USED : medica SN 00000 [medica]

BRIEF HISTORY :

INDICATION : Fit Positive

ANESTHESIA : N/A

MEDICATION : N/A

Boston Bowel Prep Score : B (SUCCESS)

BOWEL PREPARATION : Good

TECHNIQUE : None

FINDINGS:

Anal canal:	Unremarkable
Rectum:	Unremarkable
Sigmoid Colon:	Multiple diverticular
Descending Colon:	Multiple diverticular
Splenic flexure:	Multiple diverticular
Transverse Colon:	Multiple diverticular
Hepatic flexure:	Multiple diverticular
Ascending Colon:	Multiple diverticular
Appendiceal Orifice:	Unremarkable
Cecum:	Unremarkable
Terminal ileum:	Unremarkable

POST-DIAGNOSTIC

Diverticulosis/Diverticulum

PROCEDURE

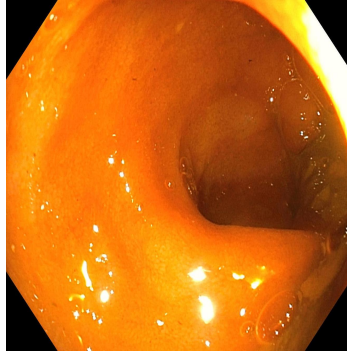
4523 Colonoscopy

COMPLICATION : None Complication

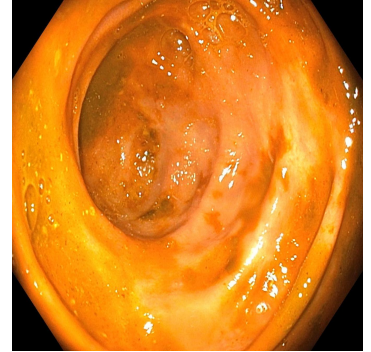
ESTIMATED BLOOD LOSS : N/A

BLOOD TRANSFUSION : N/A

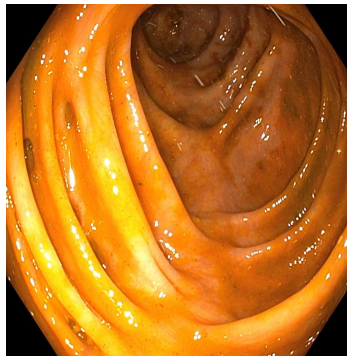PLAN : N/A



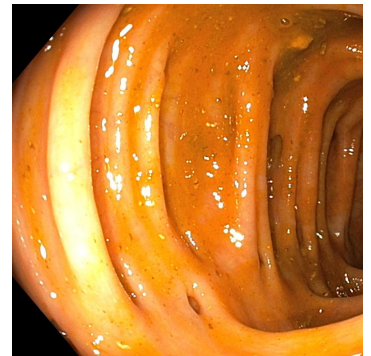[1]Terminal ileum



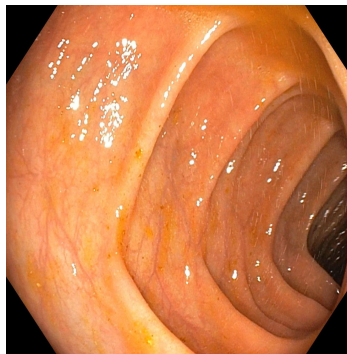
[2]Cecum



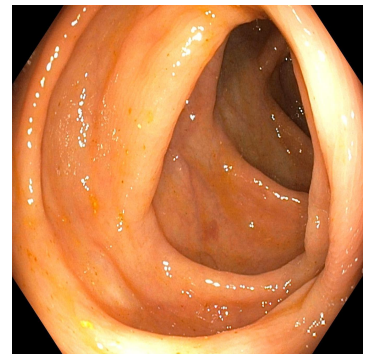
[3]Ascending Colon



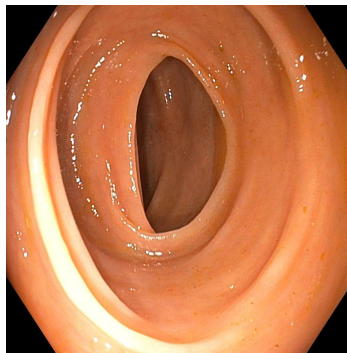
[4]Ascending Colon



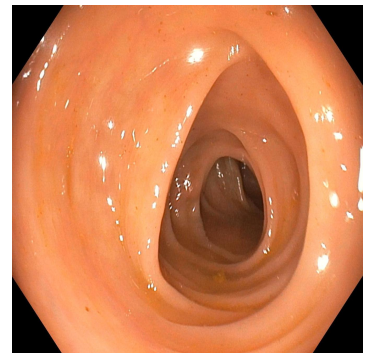
[5]Hepatic flexure



[6]Transverse Colon



[7]Descending Colon



[8]Descending Colon

Signature

พญ.อัญญา เกียรติวีระศักดิ์

Reported by EndoCAPTURE



โรงพยาบาลเพชรบูรณ์

203 ถ.สามัคคีชัย หมู่ - ตำบล/แขวง ในเมือง อำเภอ/เขต เมืองเพชรบูรณ์
จังหวัด เพชรบูรณ์ 67000

HN : 0452240

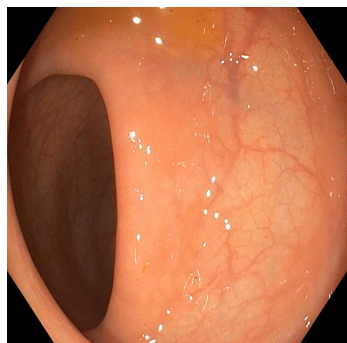
Name : นายมงคล บุตรวงศ์

Gender : ชาย

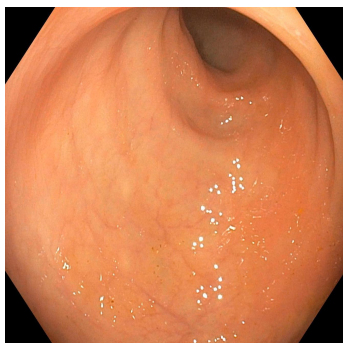
Age : 51 ปี

Operation Date : 14-06-2568 (13:04:24)

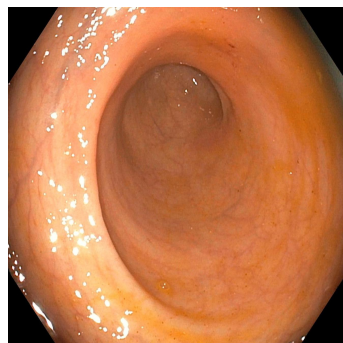
โครงการคัดกรองมะเร็งลำไส้ (Colonoscopy Screening)
Screening Report (Colonoscopy)



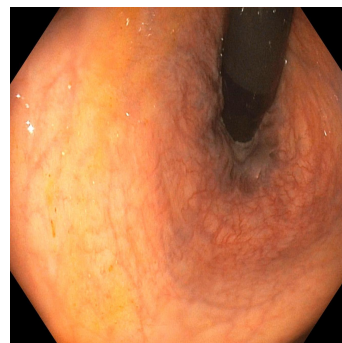
[9] Sigmoid Colon



[10] Sigmoid Colon



[11] Rectum



[12] Anal canal

Signature

พญ.อัญญา เกียรติวิระศักดิ์

Reported by EndoCAPTURE