



โรงพยาบาลคง

2 หมู่ 1 ถนนเมืองคง-บ้านวัด ตำบลเมืองคง อำเภอคง จังหวัดนครราชสีมา 30260

HN : 000065960

Name : นายประทีป รัตนวิชัย

Gender : ชาย

Age : 67 ปี

Operation Date : 26-06-2568 (09:45:03)

### โครงการคัดกรองมะเร็งลำไส้ (Colonoscopy Screening) Screening Report (Colonoscopy)

**ENDOSCOPIST**

พว.วัชรพงษ์ พิภพ

**ASSISTANTS**

N/A

**ATTENDENT**

**PATIENT IN:** 09:45:03

**OPERATION TIME :** 09:45:03 - 10:01:50 ( 16 Minutes )

**WITHDRAWAL TIME :**

**INSERTION TIME :**

**PLACE :**

**ENDOSCOPE USED :** medica SN 00000 [medica]

**BRIEF HISTORY :** screening CRC

**INDICATION :**

**ANESTHESIA :** N/A

**MEDICATION :** N/A

**PRE-DIAGNOSTIC :**

**Boston Bowel Prep Score :** D (**FAILURE**)

**BOWEL PREPARATION :** Poor

**TECHNIQUE :** None

**FINDINGS:**

<b>Anal canal:</b>	Normal
<b>Rectum:</b>	Normal
<b>Sigmoid Colon:</b>	large pedunculated polyp at 30 cm from AV
<b>Descending Colon:</b>	Poor bowel prep
<b>Splenic flexure:</b>	Poor bowel prep
<b>Transverse Colon:</b>	Poor bowel prep
<b>Hepatic flexure:</b>	Poor bowel prep
<b>Ascending Colon:</b>	Poor bowel prep
<b>Appendiceal Orifice:</b>	N/A
<b>Cecum:</b>	N/A
<b>Terminal ileum:</b>	N/A

**POST-DIAGNOSTIC**

**K635 Colonic polyp**

**PROCEDURE**

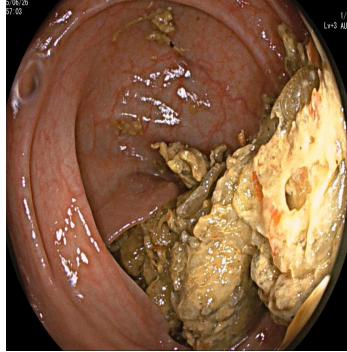**4523 Colonoscopy**

**COMPLICATION :** No Immediate Complication

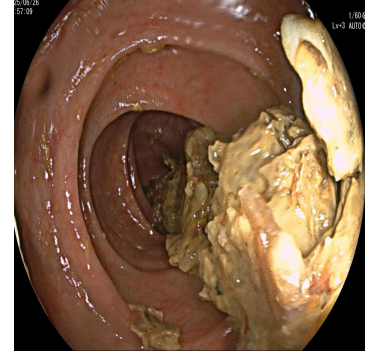
**ESTIMATED BLOOD LOSS :** N/A

**BLOOD TRANSFUSION :** N/A

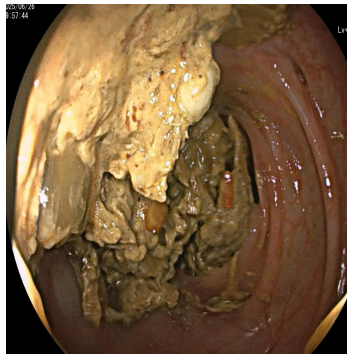**PLAN :** N/A



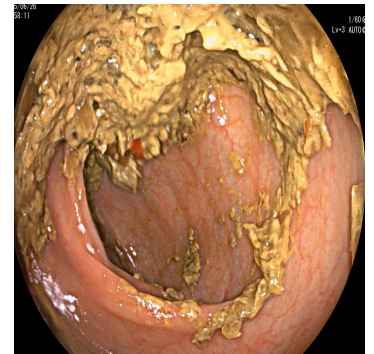
[1]



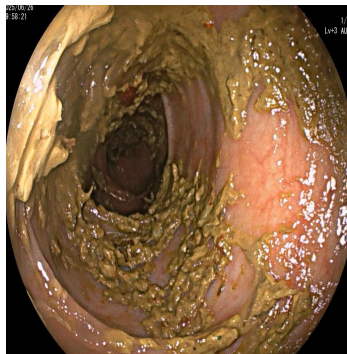
[2]



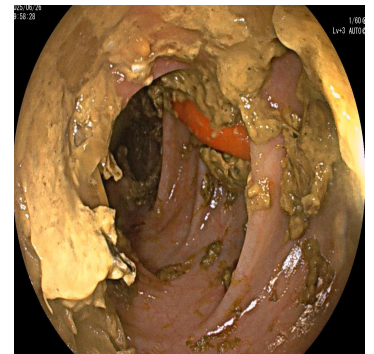
[3]



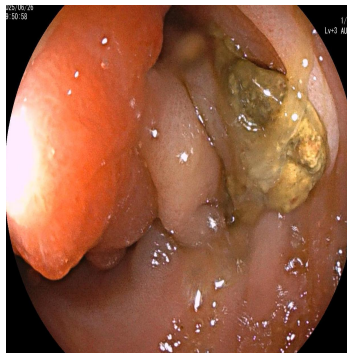
[4]



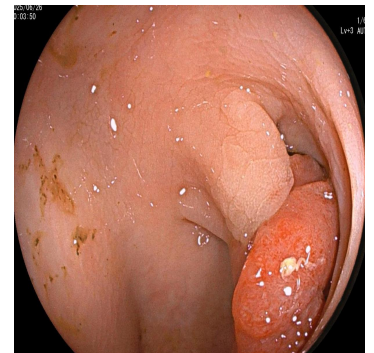
[5]



[6]



[7] large pedunculated polyp at 30 cm from AV



[8] large pedunculated polyp at 30 cm from AV

Signature

พว.วัชรพงษ์ พิภพ

Reported by EndoCAPTURE



โรงพยาบาลคง

2 หมู่ 1 ถนนเมืองคง-บ้านวัด ตำบลเมืองคง อำเภอลำทะเมนชัย จังหวัดนครราชสีมา  
30260

HN : 000065960

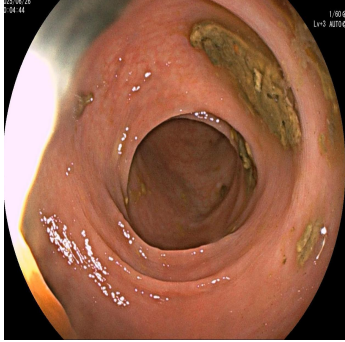
Name : นายประทีป รัตนวิชัย

Gender : ชาย

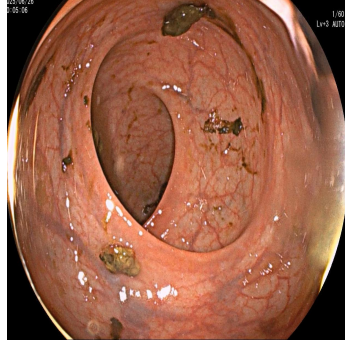
Age : 67 ปี

Operation Date : 26-06-2568 (09:45:03)

โครงการคัดกรองมะเร็งลำไส้ (Colonoscopy Screening)  
Screening Report (Colonoscopy)



[9]



[10]

Signature

พว.วิษพงษ์ พิณพา

Reported by EndoCAPTURE