



โรงพยาบาลหนองกี่

เลขที่ 255 หมู่ 1 ถนนโชคชัย-เดชอุดม ตำบลทุ่งกระตาด อำเภอหนองกี่ จังหวัดบุรีรัมย์ 31210

HN : 000006731

Name : นายชินันท์ ภูผามม

Gender : ชาย

Age : 68 ปี

Operation Date : 28-06-2568 ()

โครงการคัดกรองมะเร็งลำไส้ (Colonoscopy Screening)

Screening Report (Colonoscopy)

ENDOSCOPIST

นพ.ปาณิสัม ศรีอรันันต์

ASSISTANTS

N/A

ATTENDENT

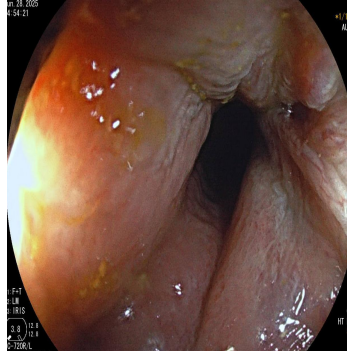
นพ.ปาณิสัม ศรีอรันันต์

PATIENT IN: -
 OPERATION TIME: -
 WITHDRAWAL TIME: -
 INSERTION TIME: -
 PLACE: -
 ENDOSCOPE USED: -
 BRIEF HISTORY: -
 INDICATION: CRC screening
 ANESTHESIA: IV sedation
 MEDICATION: N/A
 PRE-DIAGNOSTIC: FIT+
 Boston Bowel Prep Score: C (**FAILURE**)
 BOWEL PREPARATION: None
 TECHNIQUE: None
 FINDINGS:

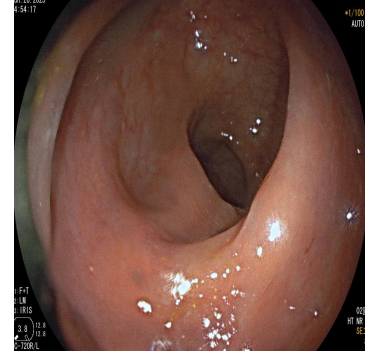
Anal canal: Normal
Rectum: Normal
Sigmoid Colon: 5 mm polyp at 30 cm from AV * 1
Descending Colon: Normal
Splenic flexure: Normal
Transverse Colon: Normal
Hepatic flexure: Normal
Ascending Colon: Normal
Appendiceal Orifice: 5 mm polyp * 1 just distal to the cecum
Cecum: Normal
Terminal ileum: Normal

POST-DIAGNOSTIC
K635 Colonic polyp
PROCEDURE
 4523 Colonoscopy
 4542 Polypectomy
 Adrenalin injection 2 ml.

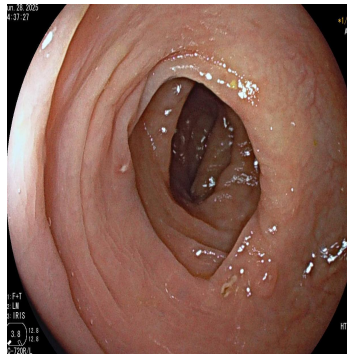
COMPLICATION: No Immediate Complication
ESTIMATED BLOOD LOSS: N/A
BLOOD TRANSFUSION: N/A
PLAN: N/A



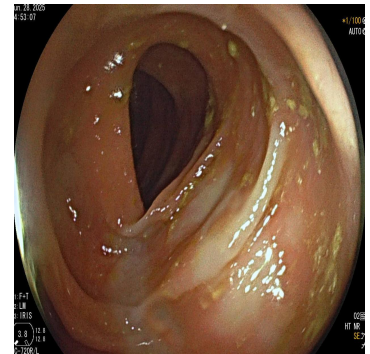
[1]Anal canal



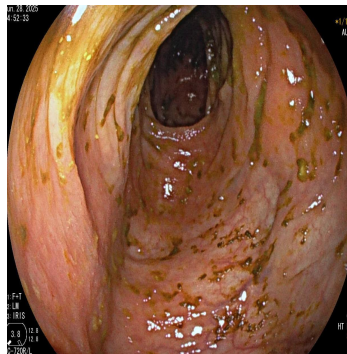
[2]Rectum



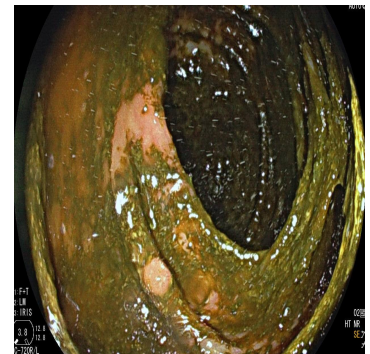
[3]Sigmoid Colon 30 cm



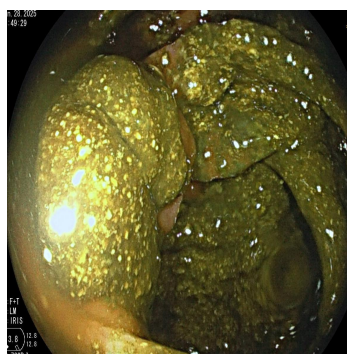
[4]Descending Colon



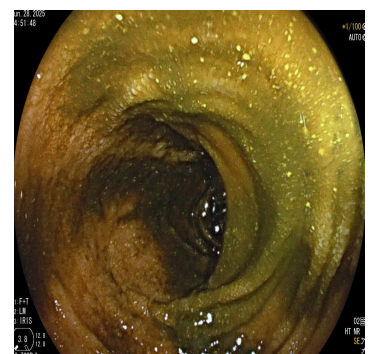
[5]Transverse Colon



[6]Ascending Colon



[7]Cecum



[8]Terminal ileum

Signature _____ นพ.ปาณิสัม ศรีอรันันต์

Reported by EndoCAPTURE